医療最前線

大腸癌の診断と治療

食生活の欧米化により発生率は高い

浅海良昭医師

日本人の癌死亡の原因で最も多いのは胃癌です。しかし近年胃癌は減少傾向にあり、増加傾向の著しい癌の中に大腸癌があります。大腸癌急増の原因として指摘されているのが食生活の欧米化（肉類を中心とした高蛋白・高脂肪食、低食物繊維食）です。実際、肉の摂取量の多い国ほど大腸癌の発生率は高く、世界で最も大腸癌の多い国は世界最大の牧畜国ニュージーランドとなっています。

大腸癌の特徴として、消化器癌の中では比較的予後が良いことがあげられます。適切な治療を受けることによって、早期癌はもちろんのこと進行癌であっても完治する例が比較的多くみられます。排便時出血や便通異常がみられた場合は積極的に大腸検査を受けることが大事です。また症状がなくても定期的に大腸癌検診を受けることも大切です。ここで大腸癌の診断法と治療法について簡単に紹介します。

■診断法

①便潜血反応

大腸癌検診で一般的に行われる方法で、便に血が混じっていないか調べる検査です。あくまでもスクリーニング検査であり、大腸癌の直接的な診断にはなりませんが、陽性の場合は大腸癌の疑いありということで二次検診（大腸内視鏡検査など）をすすめます。偽陽性（痔など）偽陰性（早期癌）も多くあり精度が高いとはいえませんが、大腸癌死亡率を下げるという意味では十分意義があります。なぜなら進行癌に限っていえば偽陰性は10％程度であり、進行癌であっても救命できる例が比較的多くあるからです。ただし、早期発見を期待するには不十分と言わざるを得ません。

②注腸造影検査

肛門からバリウムと空気を注入し大腸の粘膜面を描出し、体位変換を行いつつレントゲン撮影を行います。前処置として、強力な下剤を服用して大腸をからっぽにする必要があります。進行癌であれば見逃す可能性はほとんどありませんが、早期癌の場合は大きさや部位によっては発見できないこともあります。精度でいえば後述の内視鏡検査には劣りますが、癌の位置や大きさを知るには有用であり、治療法や術式決定の助けとなります。

③大腸内視鏡検査

肛門からファイバースコープを挿入し、その先端についた超小型のデジタルカメラで大腸の内腔をモニター画面に映し観察します。注腸造影検査と同様に前処置として強力な下剤を服用する必要があります。精度でいえばこれに勝る検査はありません。小さな病変や平坦な病変でも発見可能です。また悪性か否か判定する病理検査のための生検やポリープ・早期癌の治療も行えます。ただし大腸の走行や癒着によって、人によっては検査に時間がかかったり痛みを感じることがあります。

今後も大腸癌罹患率は増加していくことが予想されます。そんな中で大腸癌死亡率を減少させるためにはやはり早期発見が重要です。早期発見のためには定期的な大腸内視鏡検査が理想です。しかし、現実的には前処置の煩雑さ、検査時間、羞恥心などの問題で大腸内視鏡検査は一般的な検査にはなっておらず、特殊検査という位置づけです。胃内視鏡検査に比べて検査件数は少なく、人間ドックでも希望される方はそう多くはありません。そこで少しでも多くの方に大腸内視鏡検査を安心して受けていただくためにはどうしたらよいかということになります。ここで大腸癌の発生部位（図1）を見ると約80％は直腸・S状結腸に発生しています。つまりS状結腸まで観察すれば大腸癌の8割は発見できるということになります。S状結腸までであれば、検査時間も胃内視鏡検査と同程度ですし、前処置も浣腸だけですむ可能性があります。私はこのS状結腸内視鏡検査がスクリーニング検査として定着すれば、大腸癌死亡率は減少するのではないかと考えます。

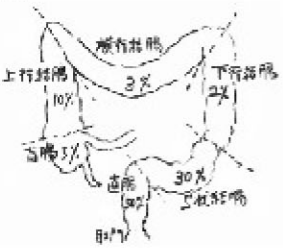

【図1】大腸癌の発生部位

■治療法

癌細胞を切除することが基本です。抗癌剤治療や放射線治療はあまり効果的ではなく、あくまでも手術の補助療法という位置づけです。遺伝子治療の研究も行われていますが実用化にはまだ時間がかかりそうです。大腸癌切除の方法としては、大きく内視鏡的切除と外科的切除に分かれます。外科的切除の方法には腹腔鏡手術と開腹手術があります。

①内視鏡的切除

適応は早期癌に限られます。早期癌のなかでも粘膜癌といわれる浅い癌が主であり、少しでも深くなれば適応外となります。内視鏡的粘膜切除術（EMR）といって、内視鏡の先端から注射針を出し、癌の下の粘膜下層といわれる部分に生理食塩水を注入し癌を持ち上げ、スネアと呼ばれる輪になったワイヤーで全体を絞りこみ、通電して焼却切除します（図2）。これで癌は完治します。

②腹腔鏡手術

腹腔鏡手術とは、お腹の数カ所に小切開を加え、そこから腹腔内へ内視鏡と鉗子を挿入し、モニター画面を見ながら癌のできた部分の大腸と周囲のリンパ節を一緒に切除する方法です。1992年頃より本邦で行われるようになってきました。適応はEMRで切除不可能な早期癌でしたが、現在では技術的な進歩により一部の進行癌にも行っている施設もあります。開腹手術に比べ創が小さいため整容性に優れ、術後疼痛が少なく、術後の回復が早いというメリットがあります。この方法は最近広く普及はしてきているものの、腹腔鏡下胆嚢摘出術のように標準的手術にはなっておらず、症例数や適応も施設によってさまざまと思われます。

③開腹手術

適応は進行癌および一部の早期癌です。大腸癌手術法の変遷を大きな流れでみると、安全性を重視した時代から、根治性を重視した拡大手術の時代を経て、機能温存を考慮する時代へと移ってきています。現在は個々の症例において、根治性を損なうことなく最小限の侵襲で最大の機能温存が得られる手術法を選択する時代となり、多彩な手術法が存在しています。特に肛門から近い直腸癌において著明な進歩が見られます。1970年頃までは直腸から肛門まで切除し人工肛門を作る手術（腹会陰式直腸切断術）が直腸癌の標準手術でした。その後上中部直腸癌に対しては肛門を残し骨盤内で大腸どうしをつなぐ手術（前方切除術）が行われるようになり、1990年代には直腸癌手術に占める腹会陰式直腸切断術の割合は30％以下に減少しました。また、以前は拡大手術によって骨盤内臓神経（自律神経）の損傷による術後の排尿・性機能障害が多く見られていましたが、1980年代後半から自律神経温存手術が普及し、術後の生活の質は向上しました。一方で、以前は切除不能であるとされていた高度進行大腸癌も今日では積極的に手術されるようになりました。例えば肝転移や肺転移の見られる症例でも切除可能であれば転移巣も切除するのが標準的となり、予後の改善につながっています。

大腸癌はその進行度によって個々の治療戦略があり、十分戦える癌なのです。少しでも早期に発見し治療を受けることが大切です。

〈梶川病院（西区天満町）
浅海良昭医師〉

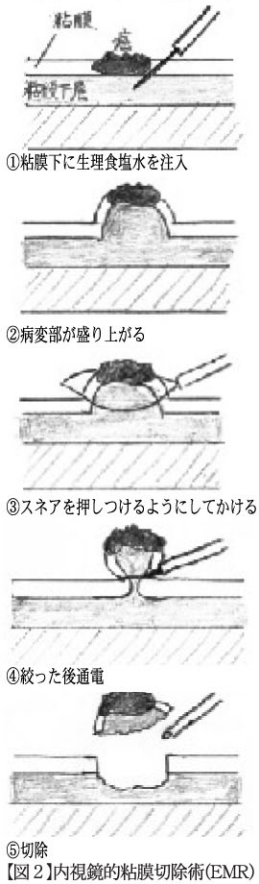

①粘膜下に生理食塩水を注入
②病変部が盛り上がる
③スネアを押しつけるようにしてかける
④絞った後通電
⑤切除

【図2】内視鏡的粘膜切除術(EMR)