医療最前線

胆石症について

浅海良昭医師

■はじめに

胆石症は胆汁の流れ道である胆道（胆嚢や胆管）に石ができる病気です。胆嚢にできた石を胆嚢結石、胆管にできた石を胆管結石といいます（図1）。また、胆石は成分によって、コレステロール系結石とビリルビンカルシウムが主成分の色素結石に分けられます。

日本人の胆石は、古くは色素結石がコレステロール系結石よりも多かったのですが、近年食生活の欧米化、すなわち脂肪摂取量の増加によって胆石保有率が増加するとともに、コレステロール系結石の割合が増加し、色素結石の8倍にも達するようになってきました。

現在、日本人の胆石保有率は10～20％と推定されています。健康診断や人間ドック、特に超音波検査の普及により胆石が発見される機会が多くなっており、その大半は自覚症状がなく「サイレントストーン」と呼ばれ、胆石症患者の半数以上を占めています。

■成因

（1）コレステロール系結石…コレステロールは胆汁の成分である胆汁酸とリン脂質（レシチン）から構成されるミセルと呼ばれる小粒子の中に包み込まれ溶存していますが、胆汁酸＋レシチンに対するコレステロールの割合が多くなると過飽和となり、結晶として析出します。

（2）色素結石…大腸菌などの腸内常在菌の逆行性感染があると、その菌が放出するβグルクロニダーゼによって胆汁中のビリルビンが変化してカルシウムと結合しビリルビンカルシウムとして析出します。

■症状

（1）胆嚢結石…無症状のことも多いのですが、発作が起きると右上腹部に仙痛がおこり、右肩や背部に放散することもあります。胆嚢炎を合併すると発熱がみられ、痛みが増強します。

（2）胆管結石…上腹部痛に加え、黄疸やビリルビン尿（褐色尿）がみられます。胆管炎を合併すると発熱がみられ、ショックや意識障害を起こすこともあります。

■治療

（1）胆嚢結石の治療

①胆石溶解療法…ウルソデオキシコール酸を内服して胆石を溶かす方法ですが、すべての胆石に適応があるわけではありません。胆嚢内のコレステロール系結石で、大きさが15㎜以内、石灰化がなく、胆嚢の収縮が良好であるなどの条件があります。また、長期内服せねばならず、溶解しても再発する率が高いという難点があります。

②体外衝撃波胆石破砕療法（ESWL）…体外から胆石に向かって衝撃波を当て、胆石を破砕する方法ですが、これもすべての胆石に適応があるわけではありません。直径30㎜以下、3個以内、石灰化のないコレステロール系結石で胆嚢の収縮が良好であるなどの条件があります。最近、適応の拡大も試みられていますが、やはり再発の問題もあり装置が非常に高価であることもあって、first choice の治療にはなりません。

③胆嚢摘出術…手術的に胆嚢および胆石を摘出する根治療法です（図2）。腹腔鏡下胆嚢摘出術が標準術式です。腹腔鏡と鉗子を使う手術で、傷が小さく、術後の回復が早いことより、1990年以前の開腹手術に変わって現在は first choice の術式です。ただし、癒着の著しい場合や高度の炎症がある場合には開腹せざるを得ないこともあります。

（2）胆管結石の治療

①内視鏡的乳頭バルーン拡張術（EPBD）・内視鏡的乳頭括約筋切開術（EST）…内視鏡を使って胆管の開口部である十二指腸乳頭部を拡張させ、胆管結石を十二指腸内へ排石させる方法です。以前の手術療法に変わって、現在では first choice の治療法です。

②経皮経肝胆道鏡下砕石術（PTCSL）…肝内胆管を針で直接穿刺し、そのルートを利用してチューブを胆管内に留置します。そのチューブをだんだん太いものに入れ替えていき、最終的には胆道鏡を挿入して石を観察しながら粉砕します。内視鏡的治療が困難な場合や肝内結石で適応となります。

③体外衝撃波胆石破砕療法（ESWL）…胆嚢結石同様適応条件があります。

④手術療法…総胆管切開切石術が標準術式です。総胆管を切開して胆管結石を除去する手術であり、開腹することが多いですが最近腹腔鏡下に行う施設も増えています。内視鏡的治療が困難な場合に適応となります。

胆石症の治療は胆嚢結石では腹腔鏡下胆嚢摘出術、胆管結石ではEPBDやESTが標準的治療法ということになります。胆嚢結石では有症状例は治療の対象になりますが、無症状例いわゆるサイレントストーンは原則的には治療の対象になりません。ただし、胆嚢壁が肥厚した例や結石が胆嚢内に充満して胆嚢壁の観察が不十分な例は症状がなくても胆嚢摘出術の適応となる場合があります。これは胆嚢癌を否定し得ないからです。

■おわりに

胆石症と胆嚢癌との直接的な関連は明らかではありませんが、胆嚢癌患者の約半数は胆石を有しているという報告があります。胆石症ではたとえサイレントストーンで治療の対象にならないとしても、最低年1回は超音波検査やCT検査をうけて経過を見ることが大切です。

【図1】

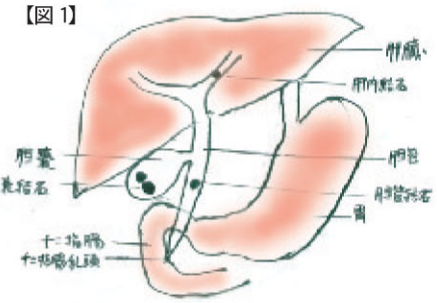

【図2】当院で摘出した胆嚢および胆石

〈梶川病院（広島市西区天満町）浅海良昭医師〉